Lane Medical Library

Aus dem Pathologischen Institut der Universität München.
Vorstand: Geheimrat Prof. Dr. M. Borst.

Übergreifen einer tuberkulösen Wirbelkaries auf die Lunge.

STANFORD UNIVERSITY
NOV
17
1938
LIBRARY

Inaugural-Dissertation

zur

Erlangung der Doktorwürde in der gesamten Medizin

verfaßt und einer

Hohen Medizinischen Fakultät

der

Ludwig-Maximilians-Universität zu München

vorgelegt von

Käthe Diefenbach

Würzburg 1937
Buchdruckerei Richard Mayr

Referent: Geheimrat Prof. M. Borst

Übergreifen einer tuberkulösen Wirbelkaries auf die Lunge.

Es gibt besondere Fälle, in denen die Tuberkulose bei ihrer Ausbreitung im Organismus atypische Wege einschlägt. Es sind in der Literatur als Ausnahmen verschiedentlich Fälle beschrieben worden, in denen eine Tuberkulose der Lunge in unmittelbarer Beziehung zu tuberkulösen Prozessen der Thoraxwand stand, das heißt Fälle, in denen ein direktes Übergreifen der Erkrankung von der Lunge auf den umgebenden Thorax oder umgekehrt vom Thorax auf die Lunge, stattgefunden hatte. Eine solche Verbindung kann spontan durch Perforation von Abszessen und Cavernen geschehen..

Weiterhin besteht die Möglichkeit, daß im Anschluß an eine tuberkulöse Erkrankung der Wirbelsäule eine Pleuritis tuberkulosa parietalis und visceralis entsteht, die ein Übergreifen des Krankheitsprozesses vom Thorax auf die Lunge begünstigt.

Im Verhältnis zu den bekannten Verlaufsformen der Tuberkulose sind diese Fälle selten, aber sie kommen vor und müssen, wenn sie klinisch zur Beobachtung kommen bei der Diagnosestellung besonders berücksichtigt werden.

Im folgenden wird ein Fall aus der hiesigen I. Med. Klinik beschrieben, der auf Grund seiner atypischen Verlaufsform klinisch und röntgenologisch zu Fehldiagnosen geführt hat, und der im September 1935 im hiesigen Pathologischen Institut zur Sektion kam. Er darf auf Grund seines pathologisch-anatomischen Befundes zu diesen seltenen Fällen gerechnet werden.

Die klinische Diagnose lautete:

Komplette Querschnittslähmung. Rechtsseitiger Lungentumor mit Metastase in der Wirbelsäule. Tod an Lungenembolie.

Auszug aus klinischer Anamnese und Befund:

Pat. J. L., weiblich, 57 Jahre, wird wegen Kompressionsmyelitis überwiesen. Vor 9 Monaten schwere Pleuritis und Pneumonie. Seit dieser Zeit 25 Pfund Gewichtsabnahme. Seit 14 Tagen komplette Querschnittslähmung von D_7—D_8 ab nach abwärts. Gibbusbildung der mittleren Brustwirbelsäule. Familienanamnese ergibt keinerlei Anhaltspunkt für Tuberkulose.

Pat. befindet sich in mittlerem Ernährungszustand und schlechtem Kräftezustand. Atembewegungen sind seitengleich, sonorer Klopfschall, Vesiculäratmen, Lungengrenzen sind mäßig gut verschieblich. Pat. ist etwas dyspnoisch. Leber, Herz, Milz o. B. Der Leib ist stark gebläht, die Bauchdeckenreflexe fehlen.

Patellar- und Achillessehnenreflexe sind gesteigert, seitengleich und prompt auslösbar. Pupillen reagieren prompt und seitengleich auf Licht und Convergenz. Keine pathologischen Reflexe. Die Sensibilität ist ab dem 8. Thorakalsegment in den drei Qualitäten: Schmerz, Temperatur und Berührung aufgehoben.

Klinisch war auffallend, daß Pat. nie Stuhl oder Urin unter sich gelassen hat. Das Röntgenbild weist im Bereich des rechten Hilus eine intensive Verschattung auf, die sich zum Mittel- und Oberfeld ziemlich scharf absetzt und zum Unterfeld in eine dichte, streifig-fleckige Verschattung übergeht. In den rechten Lungenfeldern mehrere scharf abgesetzte, kleine Kalkschatten. Der linke Hilus im ganzen dicht, gröbere intensive Zeichnung in Hilusnähe. Kleinerer Schattenherd im linken Oberfeld. Ein intensiver Schattenstreifen zieht aus der Gegend des linken Hilus nach abwärts und ist durch den Herzschatten zu verfolgen. Cor liegend. Der phrenic.-card.-Winkel links ausgefüllt. Der Pulmonalbogen deutlich vorspringend. Auch der Aortenknopf leicht vorgebuchtet (siehe Abb. 1).

Rö.-Diagnose: Tumor in der Hilusgegend rechts, wohl dem Hilus selbst angehörend. Differentialdiagnostisch kommt eine Lage neben der Wirbelsäule in Frage. Alte spezifische Veränderungen beiderseits ohne Anzeichen für Aktivität. Die Veränderungen im Hilusgebiet sind dem Gesamtbild nach kaum spezifisch. Schwarte links unten. Lobus accesorius inf. sinister mit Schattenzeichnung.

Puls und Temperatur sind normal, R. R. 100/65 mmg Hg. Blutsenkung (Westergreen):

	nach 1 Stunde	41 mm	
	nach 2 Stunden	107 mm	
Blutbild:	Hgb.	75%	Urin: R. sauer
	Ery	4,0 M	
	F. I.	0,9	Alb.: ø
	Leuco	7300	Sacch.: ø
	Stab	4%	Farbe: dunkelgelb
	Segm	65%	Sediment: Epithel
	Lymph.	24%	Leuco.
	Eosino	2%	vereinz. Ery.
	Mono	3%	
	Jug.	2%	

Die Behandlung bestand in der Verabreichung von Beruhigungs- und Schlafmitteln in Form von: Veramon, Luminal, Phanodorm. Exitus an Lungenembolie, nachdem Pat. kurz vorher auf den Stuhl gesetzt worden war.

Der Klinikaufenthalt dauerte 7 Tage.

Der pathologisch-anatomische Befund konnte die klinische Diagnose nicht bestätigen. Fehldiagnosen auf diesem Gebiet sind

häufig. R. Schumann hat das Sektionsmaterial des Münchener Pathol. Institutes von 1910—1931 auf primäres Lungencarcinom hin untersucht und dabei festgestellt, daß von 138 Fällen nur 14mal die richtige Diagnose gestellt wurde, während 13mal die klinische Angabe überhaupt fehlte. In 18 Fällen war ein gleichzeitiges Vorkommen von Tuberkulose und Carcinom zu verzeichnen. Kuß hat 250 Fälle von Spondylitis tuberculosa (1922—1929) untersucht und dabei häufige und auf lange Zeit hinaus bestehende Fehldiagnosen gesehen. Für die Differentialdiagnose: Tumor oder Tuberkulose spielt die von vielen Seiten festgestellte Zunahme des Lungen- und Bronchialcarcinoms in den letzten Jahren eine Rolle. H. Rowars fand bei der Durchsicht des Sektionsmaterials des Münchener Patthol. Instituts von 1914—1934, daß 3,9% aller Carcinome Lungencarcinome waren. Bei gleichzeitig bestehender Lungentuberkulose betrug die Anzahl der Lungencarcinome 14,5%.

Im vorliegenden Fall war die Diagnose besonders auf Grund des röntgenologischen Befundes gestellt worden. Tumoren und Metastasen sind von manchen Formen der Tuberkulose röntgenologisch oft nicht sicher zu trennen. Verschiedene Formen der Lungen- und Bronchialdrüsentuberkulose können differentialdiagnostisch Schwierigkeiten machen. Nach Assmann kommt vorwiegend ein chronisch indurierter Prozeß oder auch käsige Hilustuberkulose in Frage. Größere Käseknoten mit ausgedehnten Infiltrationen, die bei aktiven Prozessen vorkommen, geben nach Assmann intensive Verschattungen und erschweren die Differentialdiagnose gegenüber Tumor außerordentlich. Da speziell Altertuberkulosen wegen der mangelhaften Reaktionsfähigkeit des senilen Organismus oft unerkannt bleiben, und der deutliche perkutorische Befund durch die Starre der Thoraxwandung eine Behinderung erfährt, stellt Assmann die Röntgenuntersuchung bei älteren Patienten besonders in den Vordergrund. Assmann glaubt aber im allgemeinen Lungentumor und Lungentuberkulose, auf Grund des Vorkommens beider Krankheitsprozesse in verschiedenen Lebensaltern voneinander ausschließen zu können. (Assmann fand die röntgenologisch instruktivsten Fälle dieser tumorförmigen Art von Tuberkulose bei Kindern.) Doch findet man Lungencarcinom oft in verhältnismäßig jungen Jahrzehnten. Der Höhepunkt liegt zwischen dem 50. und 59. Lebensjahr im Gegensatz zu anderen Organkrebsen.

Kopstein weist darauf hin, daß Hilusdrüsenvergrößerungen spezifischer, carcinomatöser und unspezifischer Natur röntgenologisch kaum auseinander gehalten werden können.

Schmoller sagt, daß bei differentialdiagnostischen Erwägungen gegen Carcinom von den verschiedenen Formen der Tuberkulose in erster Linie an eine cirrhotische Form der Hilustuberkulose

zu denken ist. Auch Empyeme und interlobäre Pleuritiden kommen dafür in Frage.

Walzel zeigt an Hand von 4 Fällen von Lungencarcinom, die röntgenologisch sehr instruktiv sind, daß häufig Verwechslungen von zerfallendem Tumor und Lungenabsceß vorkommen.

Nach Loben kommt für die Differentialdiagnose gegen Tumor die cirrhotisch-produktive Form der Phthise in erster Linie in Betracht.

Im vorliegenden Fall wurde die Natur der Erkrankung erst durch die Autopsie geklärt.

Patologisch-anatomischer Befund:

Bei der Eröffnung der Brusthöhle fallen beide Lungen gehörig zurück. Es findet sich keinerlei Flüssigkeit in den Brusthöhlen. Die beiden Pleurablätter zeigen links leichte Verwachsungen, die sich stumpf voneinander trennen lassen. Rechts sind sie unter dem Hilus fest miteinander verbunden und lassen sich nur mit dem Messer lösen. Dabei zeigt sich, daß eine Verbindung von Lungengewebe mit der Wirbelsäule besteht. Bei der Durchtrennung dieser Verbindung entleert sich aus der Wirbelsäule eine gelbe, zähe Flüssigkeit, die mit Knochenstückchen vermischt ist. Es besteht im 7. und 8. dorsalen Wirbelkörper ein zusammenhängender Hohlraum, der mit oben beschriebener Flüssigkeit erfüllt ist. Links ist die Wirbelsäule im Bereich des 6.—9. Brustwirbelkörpers etwa kleinfingerdick, flachhöckrig vorgewölbt. Die Pleura visceralis und parietalis ist an dieser Stelle mit kleinen, grauweißen Knötchen übersät. Ein Schnitt durch die Vorwölbung zeigt, daß das Gewebe dort von mittlerer Konsistenz und gelber Farbe ist. Im Herzbeutel befinden sich wenige ccm einer klaren Flüssigkeit. Die Herzklappen sind durchweg von zarter Beschaffenheit und zeigen keine Auf- und Einlagerungen. Der rechte Vorhof enthält etwas Cruor und Speckgerinnsel. Im rechten Ventrikel befinden sich die Stücke eines Thrombus, der an seiner Oberfläche Venenklappenzeichnung aufweist, und welcher sich in seinem ganzen Verlauf in die Lungenarterie verfolgen läßt. Auch in der linken Pulmonalarterie lassen sich die Stücke eines Thrombus feststellen.

Die Schleimhaut des Kehlkopfes ist blaß ebenso die Schleimhaut der Trachea. Die Bronchien zeigen keinerlei Wandverdickungen oder sonstige pathologische Veränderungen. Am linken Lungenhilus findet sich eine vergrößerte Drüse, von weicher Konsistenz und auf dem Schnitt von gelblich-weißer Farbe. Weiterhin findet sich im Bereich der Bifurkation eine kleine harte Drüse, die auf dem Schnitt ebenfalls gelb-weiß aussieht. Die übrigen Bifurkations-, Hilus-, Tracheal- und paraortalen Drüsen sind klein, weich und auf dem Schnitt von blau-schwarzer Farbe.

Beim Schnitt durch den linken Ober- und Unterlappen fließt schaumige Flüssigkeit in großen Mengen ab. In beiden Lungenlappen finden sich zahlreiche Knötchen von grauer Farbe und teils derber, teils weicher Beschaffenheit, die kleeblatt- oder maulbeerförmig angeordnet sind. Außerdem weisen beide Lungenlappen in Pleuranähe mehrere keilförmige, scharf begrenzte, dunkelblau-rot verfärbte Bezirke auf, deren Oberfläche trockener als die der Umgebung erscheint. Diese Bezirke weisen eine festere Konsistenz auf. Der rechte Lungenoberlappen zeigt auf dem Schnitt ebenfalls zahlreiche gelblich-weiße Knötchen. Dicht unter der Pleura findet sich eine linsengroße, harte, weiße Stelle. Der rechte Mittellappen zeigt keine pathologischen Veränderungen. An der Spitze des rechten Unterlappens findet sich auf dem Schnitt ein zirka bohnengroßer, glattwandiger Hohlraum, in der Mitte eines etwa hühnereigroßen Bezirkes, der hinten der Wirbelsäule aufliegt und mit dieser durch ein derbes hartes Gewebe verwachsen ist. Auf dem Schnitt zeigt dieses Gebiet viele derbe Knötchen, deren Zentrum teilweise gelbkäsig ist. In Hilusnähe ist von normalem Lungengewebe nichts mehr festzustellen. Die Mesenterialdrüsen sind nicht vergrößert. Die Schleimhaut des gesamten Magen- und Darmtractus ist vollkommen defektlos und von normaler Farbe. Auch die Nieren zeigen keinerlei pathologische Beschaffenheit.

Es wurde auf Grund dieses Befundes folgende pathologisch-anatomische Diagnose gestellt:

Fulminante Lungenembolie in beiden Hauptästen der Arteria pulmonalis. Tuberkulöse Caries des 7. und 8. Brustwirbelkörpers mit Gibbusbildung. Produktive, acinös-nodöse Tuberkulose des linken Ober- und Unterlappens, sowie des rechten Ober- und Unterlappens mit cavernös-cirrhotischer Phthise des rechten Unterlappens. Primärherd des rechten Oberlappens. Multiple Streuungsherde im rechten Ober- und Unterlappen. Verkalkte Bifurkationsdrüsen, verkäste Hilusdrüse links. Ausgedehnte Verwachsungen zwischen dem rechten Lungenunterlappen und der Wirbelsäule. Pleuraadhaesionen links. Pleuratuberkulosa visceralis et parietalis. Multiple haemorrhagische Infarkte des linken Ober- und Unterlappens.

Es ergab sich bei der Sektion keinerlei Anhaltspunkt für einen Senkungsabszeß der Wirbelsäule.

Nach Lannelonque (Henke-Lubarsch) findet sich in 99% des Sektionsmaterials bei tuberkulöser Wirbelcaries ein solcher Abszeß.

Rummelhardt benennt die Prozentzahl der Abszesse bei tuberkulöser Brustwirbelcaries mit 60. Die Hauptbahnen der Abszesse liegen auf dem Wege der großen Gefäße, sie finden sich entlang den Muskelfaszien und in den intermuskulären und interfaszialen Räumen. Eine Ausbreitung in der Richtung des geringsten Wider-

standes ist dabei nicht immer bedingt. In den meisten Fällen wird der Muskulus Psoas durch Eiter ausgehöhlt und der Abszeß tritt unter dem Lig. Poupartii zutage. In extremen Fällen war ein Senkungsabszeß in der Kniekehle nachzuweisen. Das Fehlen eines solchen Senkungsabszesses, sowie die enge Verbindung zwischen Knochen- und Lungengewebe, legten schon bei der Sektion den Gedanken nahe, daß hier ein direktes Übergreifen des Krankheitsprozesses von der Wirbelsäule auf die Lunge stattgefunden habe. Die feste Verbindung deutet auf ein langsames Hinüberwachsen hin. So mag das Ausbleiben eines Senkungsabszesses zu erklären sein. Die weitgehende Zerstörung von Knochengewebe einerseits und die verhältnismäßig frische Tuberkulose der Lunge im rechten Unterlappen andererseits, sprechen für einen alten Prozeß des Knochen und eine neuere Erkrankung der Lunge. Eine Kontaktinfektion ist wahrscheinlich. Es ist weiterhin bekannt, daß bei einer Organtuberkulose eine aktive Lungentuberkulose sehr selten besteht, daß man sie vielfach ausschließen kann.

Es wurden von dem vorhandenen Material Paraffinschnitte angefertigt. Die Präparate wurden mit Haematoxylin, Eosin und nach van Gieson gefärbt. Außerdem wurden Fibrin- und Elastinfärbungen hergestellt. Vom Rückenmark wurden Schnitte mit Sudanrot, Marchi- und Weigerts Markscheidenfärbung angefertigt.

Pathologisch-histologischer Befund: Der rechte Oberlappen zeigt an typischer Stelle, subpleural gelegen, einen Kalkherd mit einer Schale, die typische Knochenbildung aufweist. Die Bifurkationsdrüse läßt einen Herd mit ausgesprochener Verkalkung erkennen, der von einer starken Bindgewebskapsel umgeben ist. In der Umgebung des verkalkten Herdes findet sich Anthrakosis. Sämtliche Lungenlappen, mit Ausnahme des rechten Mittellappens, zeigen im histologischen Bild vorwiegend produktive, acinös-nodöse Tuberkulose. Es finden sich überall typische Tuberkel mit Langhans'schen Riesenzellen, Epitheloidzellen und peripherem Lymphozytenwall. Teilweise fehlen die Riesenzellen. Es hat Kernzerfall und Übergang in Nekrose stattgefunden. In der makroskopisch als verkäst angesprochenen Hilusdrüse links ließ sich histologisch ebenfalls tuberkulöse Granulombildung als Ausdruck einer typischen produktiven Tuberkulose feststellen. Es finden sich weiterhin zellreiche Infiltrationen, leichte Schwellung der Lymphfollikel und starke Anthrakosis. Im rechten Unterlappen ist im Bereich der Verwachsung eine starke Verdickung der Pleura zu erkennen, doch hat keine frische Fibrinauflagerung stattgefunden. In diesem ganzen Bezirk finden sich ausgedehnte Infiltrationen. Es besteht eine vorwiegend produktive Tuberkulose. Manche Tuberkel zeigen Kernzerfall und Übergang in Nekrose. An anderen Stellen ist das Gewebe reichlich mit Bindegewebe durchzogen. Außerdem sind im linken

Abb. 1.

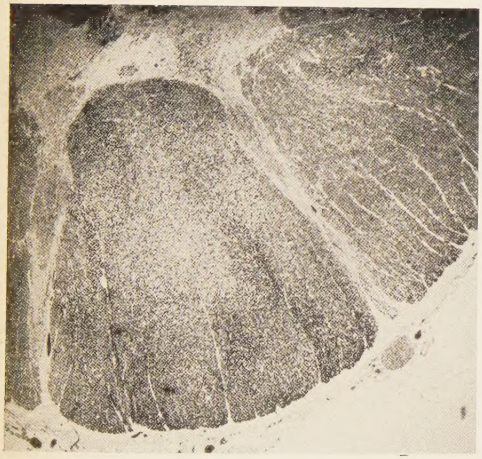

Abb. 2.

Abb. 3.

Digitized by the Internet Archive
in 2026

https://archive.org/details/IA40153302_0076

Lungenober- und Unterlappen mehrere Bezirke mit haemorrhagisch infarziertem Alveolarparenchym vorhanden, mit kleinen thrombosierten Gefäßen in der Umgebung, die die Diagnose: haemorrhagische Infarkte erlauben.

Die dickbreiige Masse, die sich bei der Durchtrennung von Lunge und Knochen aus der Wirbelsäule entleerte, zeigt mikroskopisch das typische Bild von tuberkulösem Granulationsgewebe und ist mit Knochenstückchen vermischt. Die flachhöckerige Vorwölbung der Wirbelsäule links, die auch röntgenologisch bei seitlicher Aufnahme imponierte, zeigt bei der mikroskopischen Untersuchung reichlich strukturlose, nekrotische Massen, die teilweise Knochensplitterchen enthalten. Daneben sind Fettzellen, wohl dem Knochenmark entstammend, zu sehen, viel Plasmazellen und Lymphozyten, aber nur wenige polymorphkernige Leukozyten. Daneben findet sich wiederum typische Tuberkelbildung. Der Befund läßt die Möglichkeit offen, daß hier ein kalter Abszeß in Bildung begriffen war. Nach Kaufmann gehören zum kalten Abszeß wenig Eiterkörperchen, aber viel Knochensand, da das Periost geschädigt ist.

Histologischer Befund des 7. und 8. Brustwirbelkörpers:

Von der Corticalis selbst sind nur Reste vorhanden. An den Stellen der Corticalis findet sich tuberkulöses Granulationsgewebe. Die wirbelkanalnahe Spongiosa ist von teilweise verkäsendem, tuberkulösem Granulationsgewebe durchsetzt. Die Compacta ist verdickt, es finden sich Rundzelleninfiltrate. An wenigen Stellen ist funktionelles Knochengewebe mit Myelocyten erhalten. Teilweise ist das Mark fibrös umgewandelt. Ventralwärts findet sich wiederum tuberkulöses Granulationsgewebe. Gegen die Brusthöhle zu ist keine Corticalis mehr zu finden. Im Frontalschnitt durch das Rükkenmark sind Corpora amylacea zu sehen, die bekanntlich durch toxische Einwirkung auf das Rückenmark entstehen. Die Dura ist erhalten. Im Sagittalschnitt ist ein Abbau der Rückenmarkssubstanz zum Marchistadium zu erkennen. Hier hat eine Strangentartung im Sinne des Waller'schen Gesetzes stattgefunden. Danach degeneriert jedesmal derjenige Teil eines Neuriten, der von seinem trophischen Zentrum, d. h. von der zugehörigen Ganglienzelle abgetrennt ist. Oberhalb der Läsionsstelle waren die sensiblen Bahnen: Vorderseitenstrangbahn, Kleinhirnseitenstrangbahn sowie Goll- und Burdach'scher Strang degeneriert (siehe Abb. 2).

Unterhalb der Läsionsstelle gaben Pyramidenvorder- und Pyramidenseitenstrangbahn in diesem Sinne eine positive Marchi-Reaktion. (Siehe Abb. 3).

Für den Verlauf des Krankheitsprozesses kommen drei Möglichkeiten in Betracht:

1. Haematogen entstandene Wirbeltuberkulose. Beteiligung der Pleura und Übergreifen des Krankheitsprozesses auf die Lunge.
2. Ausgang vom Lungenherd mit Entstehung einer Periostitis und späterer Ostitis.
3. Entstehung beider Herde, unabhängig voneinander mit späterer Verbindung.

Die letzte Möglichkeit kommt bei der auffälligen Lokalisation beider Herde m. E. nicht in Betracht. Gegen die 2. Möglichkeit sprechen sowohl der makroskopische als der mikroskopische, pathologisch-anatomische Befund. Der Krankheitsprozeß des Knochens ist auf Grund der Befunde mit großer Wahrscheinlichkeit als der ältere anzusehen. Es handelt sich also wahrscheinlich um einen in der Jugend erworbenen Primärinfekt des rechten Oberlappens, von dem aus eine Einzelmetastasierung in der Wirbelsäule stattgefunden hat. Tuberkulose der Wirbelsäule ist die häufigste Lokalisation der Knochentuberkulose. Die Infektion erfolgt meistens auf hämatogenem Wege. Es handelt sich dabei zunächst um eine, im Wirbelkörper beginnende, käsige Ostitis interna, ohne Beteiligung der Corticalis. Eine Ausbreitung auf benachbarte Wirbelkörper über die Bandscheiben wird durch den Nucleus pulposus erleichtert. In manchen Fällen findet ein Übergreifen auf den Nachbarwirbelkörper durch einen praevertebralen Absceß statt. Im vorliegenden Fall ist die erste Möglichkeit wahrscheinlich. Eine tuberkulöse Wirbelkaries kann jahrelang bestehen ohne erhebliche subjektive Beschwerden zu machen. Oft wird „chronischer Rheumatismus", „Arthritis", oder „Lumbago" diagnostiziert und behandelt (Sgalitzer). Eine Einengung des Rückenmarkkanals von Seiten der Wirbel, so daß es zu Lähmungserscheinungen kommt, ist in diesem Stadium der Erkrankung selten. Selbst weitgehendstes Einschmelzen von Knochensubstanz, verbunden mit einem Zusammensintern der Wirbelkörper, braucht keine Kompressionserscheinungen hervorzurufen, da der Rückenmarkskanal weit genug ist, um ein Ausweichen des Marks nach hinten zu ermöglichen. Meistens komprimiert ein extraduraler Absceß. In diesem Fall ist es erst spät zu Lähmungserscheinungen gekommen.

Voraussetzung für ein Übergreifen des Krankheitsprozesses von der Thoraxwand auf Pleura und Lunge, ist die Überbrückung des Pleuraspaltes, die hier allem Anschein nach in Form einer produktiv adhäsiven Entzündung, von der Pleura parietalis im Bereich der erkrankten Wirbelkörper ausgehend, stattgefunden hat. Neben einer Pleuritis mag der rein mechanische Reiz von Seiten der zusammengesinterten Wirbelkörper begünstigend gewirkt haben. Ausbildung der Pott'schen Kyphose an dieser Stelle ist charakteristisch, da die Belastung der Wirbelsäule hier verhältnismäßig groß ist. Das Übergreifen des Krankheitsprozesses ist durch die, vor 9 Mo-

naten überstandene Pleuritis und Pneumonie erleichtert. Die bisher gutartig und klinisch symptomlos verlaufene Tuberkulose trat jetzt in ein acutes Stadium.

In der Literatur, soweit sie mir zugänglich war, sind folgende Fälle mit ähnlichem Verlauf des Krankheitsprozesses beschrieben:

Leszler beschreibt den Durchbruch eines im hinteren Mediastinum gelegenen, von der oberen Brustwirbelsäule ausgehenden kalten Abscesses in die Lunge. Die Diagnosestellung erfolgte auf Grund des klinischen Befundes. Eine Probepunktion ergab putriden Eiter. Die Kommunikation wurde folgendermaßen festgestellt: Man spritzte in die Eiterhöhle der Wirbelsäule Calot'sche Lösung, die kurze Zeit darauf im Auswurf erschien. Röntgenaufnahme und weitere physikalische Untersuchungsmethoden festigten die Diagnose. Er erwähnt in seiner Arbeit Béla Dollinger, der die Perforation eines kalten Abszesses, der dem 5. Lendenwirbel entstammte, in die Lunge, beschrieb. Heißmann und Meßner (letzterer bei der Durchsicht des 10jährigen Sektionsmaterials des Münchener Pathologischen Instituts), beschrieben je zwei Fälle, in denen ein Durchbruch paravertebralen Abscesse in die Lungen bzw. in die Bronchien erfolgt war. In allen Fällen konnte die Diagnose im Anschluß an klinische Betrachtungen gestellt werden.

Zusammenfassung:

Es wird klinisch auf einen besonderen Fall eingegangen, bei welchem ein direktes Übergreifen einer extrapulmonalen, in der mittleren Brustwirbelsäule lokalisierten Tuberkulose auf Pleura und Lunge stattgefunden hatte. Es wird auf die Differentialdiagnose: Lungentumor — Lungentuberkulose im Röntgenbild hingewiesen. Es wurden eingehende makroskopische und mikroskopische Untersuchungen angestellt. Der histologische Befund konnte die gestellte pathologisch-anatomische Diagnose erhärten. Anschließend wurde auf die Verlaufsmöglichkeiten des Krankheitsprozesses und auf ähnliche in der Literatur beschriebene Fälle hingewiesen.

Literaturnachweis.

1. Aschoff: Pathol. Anatomie, 6. Aufl. 1923.
2. Assmann: Interne Röntgendiagnostik. 4. Aufl. 1929.
3. Heissmann: Münch. med. Wochenschr. 1893 (728—29).
4. Henke-Lubarsch: Handbuch der speziellen pathol. Anatomie und Histologie.
5. Kaufmann: Spezielle pathol. Anatomie, 7.—8. Aufl. 1922—23.
6. Kopstein: Med. Klinik 1929, Nr. 22.
7. Kuß: Zur Statistik der Spondylitis tuberkulosa. Arch. klin. Chir. 166, 136 (1931).
8. Leszler: Klin. Wschr. 1931, 1671: Durchbruch eines im hint. Mediastinum gelegenen kalten Abscesses in die Lunge.
9. Loben: Med. Klinik, Nr. 21 (1931).
10. Meßner: Münchn. med. Wschr. 1893 (393—95).
11. H. Rowars: Krebs und Tuberkulose, München 1935.
12. Rummelhardt: Über 178 Fälle von Spondylitis tuberkulosa aus den Jahren 1907—1927, Arch. klin. Chir. 160, 771, (1930).
13. Schmoller: Die Grundlagen der Diagnose der Lungentumoren. Fortschritte a. d. Gebiete d. Röntgenstr. 31, H. 4, 1923—1924.
14. R. Schumann: Über die Zunahme des prim. Lungencarcinoms. München, 1933.
15. Sgalitzer: Mitt. aus d. Grenzgebiet der Medizin und Chirurgie. 1919, Bd. 31.
16. Walzel: Brunn's Beitrag, 158, H. 6, 1933.

Lebenslauf.

Am 26. Jan. 1912 wurde ich, Käthe Diefenbach, als Tochter des Stadtbaumeisters Dipl.-Ing. Johannes Diefenbach und seiner Frau Käthe, geb Baumgärtner, geboren. Ich besuchte das Lyceum II. und die Studienanstalt zu Bochum, wo ich Ostern 1931 absolvierte. Dann studierte ich Medizin in Freiburg, Rostock, Jena, Königsberg, München. Das Physikum bestand ich im S.S. 1933 in Jena.

Zum Schluß meiner Arbeit sei es mir gestattet, Herrn Geheimrat Borst für die Übernahme des Referates, sowie Herrn Prof. Dormanns für die freundliche Unterstützung bei Anfertigung der Arbeit vielmals zu danken. Weiterhin möchte ich der I. Med. Klinik zu München meinen Dank für die Überlassung des Materials abstatten.